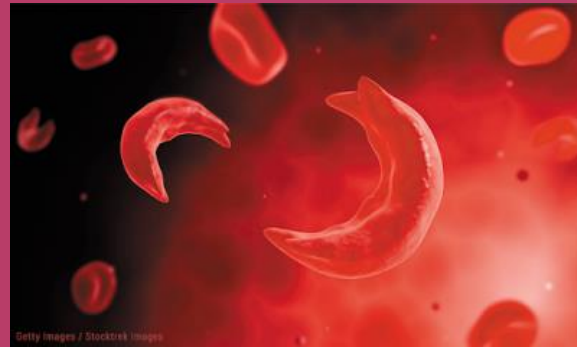
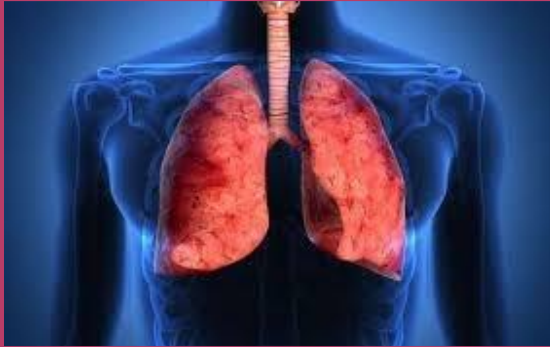
ΕΘΝΙΚΟ ΚΑΙ ΚΑΠΟΔΙΣΤΡΙΑΚΟ ΠΑΝΕΠΙΣΤΗΜΙΟ ΑΘΗΝΩΝ

ΙΑΤΡΙΚΗ ΣΧΟΛΗ

Α΄ Προπαιδευτική Παθολογική Κλινική

Διευθυντής: Καθ/τής Πέτρος Π. Σφηκάκης



# Ασθενής με εμπύρετο, δύσπνοια και οξύ θωρακικό άλγος

Πέμπτη 11 Οκτωβρίου 2018

Παρουσίαση Ομάδας Α: Ελισάβετ Προδρομιάδου, Ειδικευόμενη  
Παθολογίας

---

# ΑΙΤΙΑ ΕΙΣΟΔΟΥ

Ασθενής, 19 ετών, κάτοικος Αθηνών, με γνωστό ιστορικό μικροδρεπανοκυτταρικής νόσου, προσήλθε στο Τ.Ε.Π της κλινικής μας, συνοδευόμενη από τους οικείους της, λόγω **δύσπνοιας και οξέος θωρακικού άλγους.**

---

# ΠΑΡΟΥΣΑ ΝΟΣΟΣ

Η παρούσα νόσος της ασθενούς άρχεται από 3ημέρου με εμφάνιση

- **πλευριτικού τύπου άλγους** οπισθοστερνικά και έπειτα εντοπιζόμενου στο δεξιό πλάγιο θωρακικό τοίχωμα (μερικώς υφιόμενο με λήψη μεφαιναμικού οξέος),
- **δύσπνοιας ηρεμίας** και
- **δεκατικής πυρετικής κίνησης** έως 37,5°C από λίγων ωρών.

Σημειώνεται πρόσφατη νοσηλεία σε παθολογική κλινική (26/09 - 1/10) για πνευμονία αριστερού κάτω λοβού και λήψη αντιβιοτικής αγωγής έως και μία ημέρα προ της εισαγωγής της στην κλινική μας.

---

# ΑΤΟΜΙΚΟ ΑΝΑΜΝΗΣΤΙΚΟ

- **Μικροδρεπανοκυτταρική Αναιμία**

(Νοσηλείες από 4 ετών για οξέα θωρακικά άλγη συνέπεια των επώδυνων κρίσεων περίπου 1-2 φορές ανά έτος. Από 4 ετίας έναρξη λήψης υδροξυκαρβαμίδης σταδιακά αυξανόμενης δοσολογίας, μέχρι το 1,5 gr/d στην παρούσα φάση. Ελεύθερη κρίσεων εδώ και 2 έτη)

- **Σπληνεκτομή** το 2004 – μερικώς εμβολιασμένη

## **ΕΞΕΙΣ:**

- Κοινωνική κατανάλωση αλκοόλ
- Μη καπνίστρια
- Χωρίς επαφή με κατοικίδια ή αναφορά για πρόσφατα ταξίδια
- Αλλεργίες: Πιπερακιλλίνη - Ταζοβακτάμη

- **Κληρονομικό ιστορικό:**

Μητέρα με ετερόζυγη Δρεπανοκυτταρική Αναιμία

Πατέρας με ετερόζυγη β Μεσογειακή Αναιμία

---

# ΑΝΑΣΚΟΠΗΣΗ ΣΥΣΤΗΜΑΤΩΝ

- Ουδέν πέραν των αναφερόμενων στην παρούσα νόσο.
-

# ΦΥΣΙΚΗ ΕΞΕΤΑΣΗ

- **T: 37.5°C ΑΠ: 124/75mmHg HR: 130bpm SpO2(air): 92% RR:22**
  - **Όψη-Θρέψη:** όψη πασχούσης/καλή
  - **Λεμφαδένες:** αψηλάφητοι
  - **Κεφαλή-τράχηλος:** αψηλάφητος θυρεοειδής αδένας
  - **Αναπνευστικό:** ομότιμη έκπτυξη ημιθωρακίων, τυμπανικότητα κατά την επίκρουση, κυψελιδικό αναπνευστικό ψιθύρισμα **μειωμένο στις βάσεις άμφω, με τραχύτητα και λεπτούς τρίζοντες δεξιάς βάσης**
  - **Καρδιαγγειακό:** S1,S2 ρυθμικοί, **γρήγοροι**, ευκρινείς, χωρίς φυσήματα, περιφερικές σφύξεις ομότιμα ψηλαφητές, καρωτίδες χωρίς φυσήματα,
  - **Κοιλία:** εντερικοί ήχοι παρόντες, κοιλία μαλακή, ευπίεστη, ανώδυνη στην επιπολής και εν τω βάθει ψηλάφηση, ήπαρ/σπλην αψηλάφητα
  - **Νευρικό:** GCS 15/15, απουσία εστιακής νευρολογικής σημειολογίας
  - **Ουροποιητικό:** Giordano μη εκλυόμενο άμφω
  - **Μυοσκελετικό-Δέρμα:** χωρίς ενεργό υμενίτιδα ή αρθρίτιδα, χωρίς εξάνθημα
-

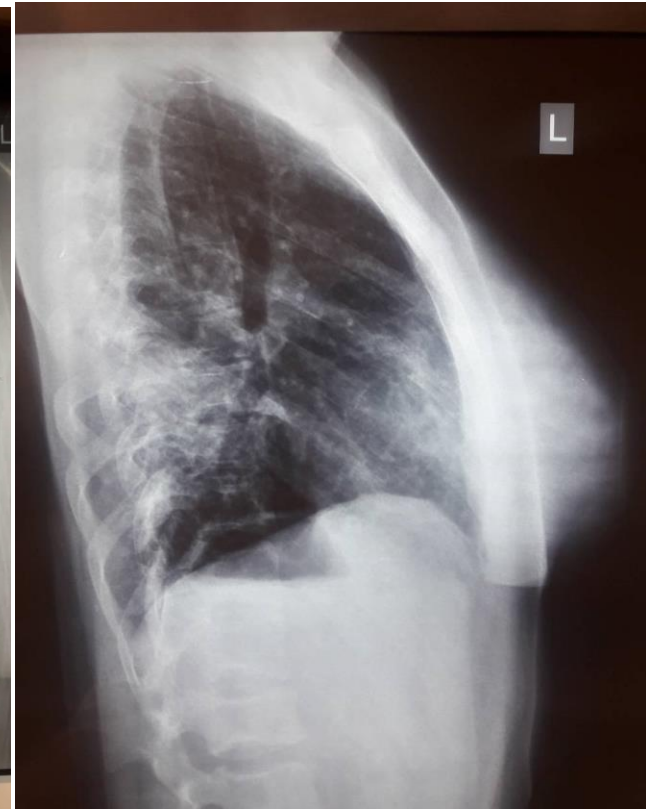
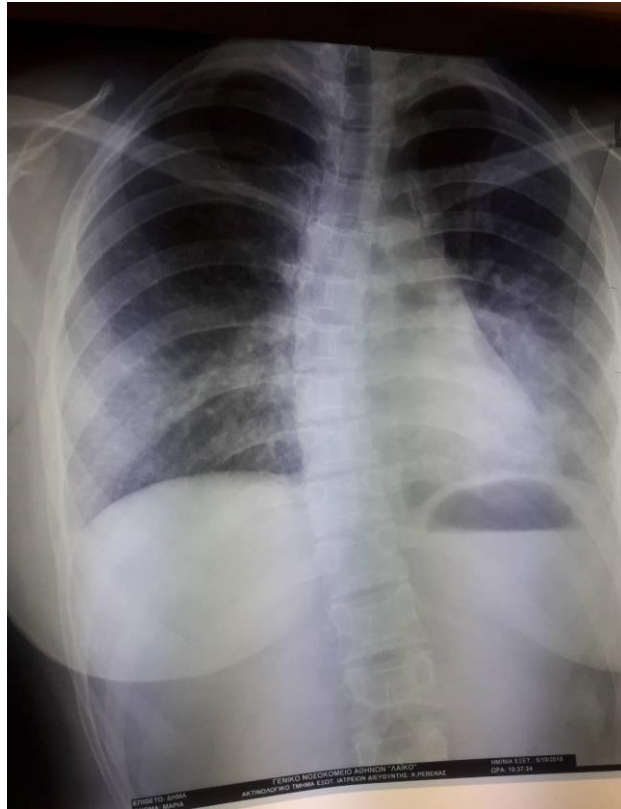


# ΠΑΡΑΚΛΙΝΙΚΟΣ ΕΛΕΓΧΟΣ (1)

- **Γενική αίματος:** WBC :11.860 (Neut; 8.700)  
Hb :8,8g/dl Ht: 25,4% (MCV 78.9, MCH 27.3)  
ΔΕΚ 78.000 PLT: 937.000
  - **Βιοχημικός έλεγχος:** Na 141 mmol/l, K 4,6 mmol/l, Urea 12 mg/dl, Crea 0,64 mg/dl, AST 21 U/L, ALT 14 U/L, ALP 78 U/L, γGT 33U/L, CK 32 U/L , LDH 211 U/L, TN I: 3
  - **Έλεγχος πηκτικότητας:** INR 1.16, PT: 14,2 APTT:53, FIBR:666, DD:2.52
  - **Δείκτες φλεγμονής:** CRP 110 mg/l
  - **Γενική ούρων:** EB 1040, νιτρώδη (-), 1-2 πυοσφαίρια, Αιμοσφαιρίνη (+)
  - **Καλλιέργεια ούρων:** Εκκρεμεί
  - **ΑΜΚ:** Εκκρεμούν
  - **ΑΒΓ:** pH: 7.43 pO<sub>2</sub>: 70 mmHg pCO<sub>2</sub>: 31 mmHg HCO<sub>3</sub>: 22 mmol/l SO<sub>2</sub> 96.%
-

# ΠΑΡΑΚΛΙΝΙΚΟΣ ΕΛΕΓΧΟΣ (2)

- **ΗΚΓ:** SR, 130bpm, χωρίς ισχαιμικές αλλοιώσεις
- **Α/α θώρακος:** διηθήματα άμφω, κυρίως αριστερά, κατάληψη πλευροδιαφραγματικών γωνιών άμφω





# ΕΡΩΤΗΣΕΙΣ-ΣΚΕΨΕΙΣ-ΣΧΟΛΙΑ

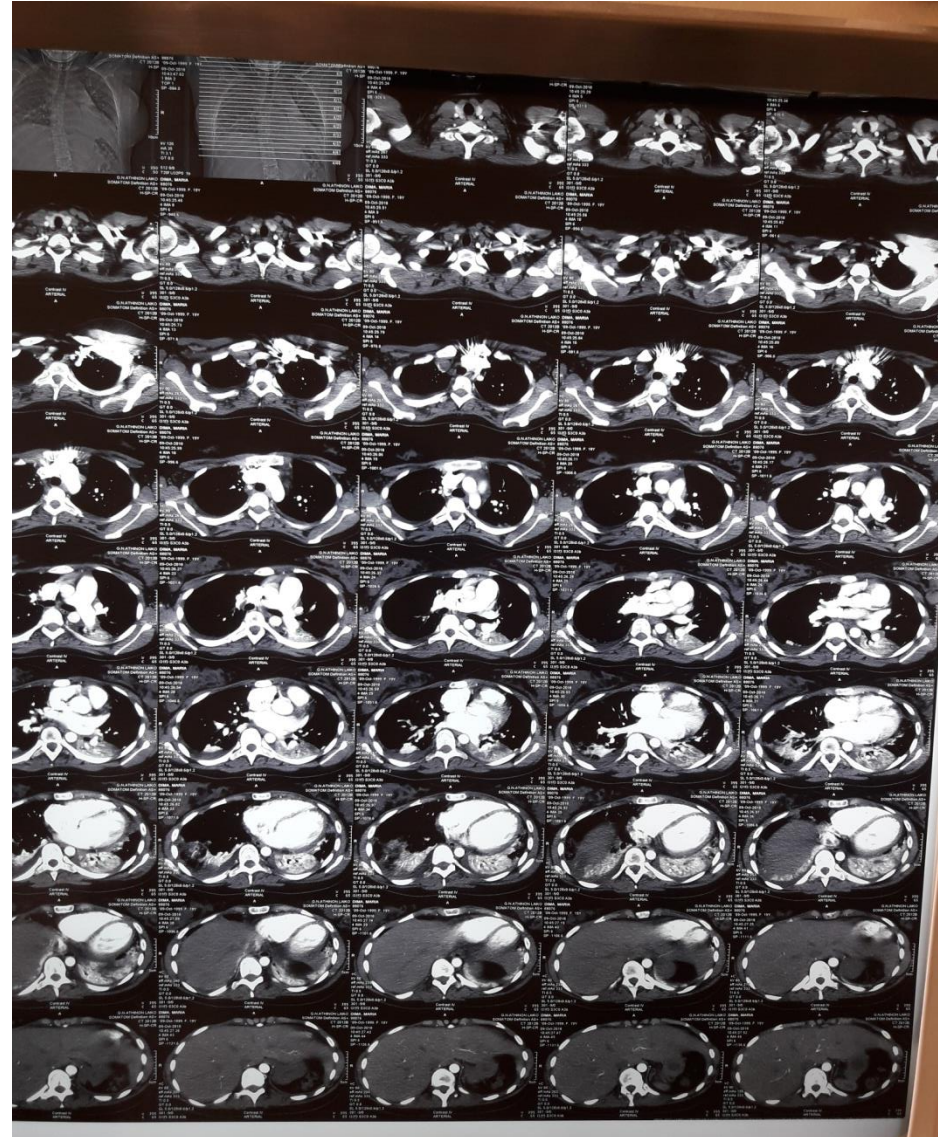


# ΠΑΡΑΚΛΙΝΙΚΟΣ ΕΛΕΓΧΟΣ (3)

**CT θώρακος με πρωτόκολλο Πνευμονικής Εμβολής:**

Εικόνα ελλείμματος πλήρωσης σε τμηματικούς κλάδους για την ΔΕ πνευμονική αρτηρία, μετρίου βαθμού υπεζωκοτική συλλογή δεξιά και μικρού βαθμού αριστερά, εικόνα **πύκνωσης με αεροβρογχόγραμμα αριστερά** και πυκνοατελεκτασικά στοιχεία δεξιά, απουσία διόγκωσης μεσοθωρακικών λεμφαδένων.

---



# Συνοψίζοντας...

Η νεαρή ασθενής μας έχει

- υπόχρωμη μικροκυτταρική αναιμία,
  - πνευμονία αριστερά και
  - πνευμονική εμβολή τμηματικού κλάδου δεξιάς πνευμονικής αρτηρίας.
-