

**ΔΙΑΝΟΣΟΚΟΜΕΙΑΚΗ ΕΠΙΣΤΗΜΟΝΙΚΗ ΣΥΝΑΝΤΗΣΗ  
Α' ΠΡΟΠΑΙΔΕΥΤΙΚΗΣ ΠΑΘΟΛΟΓΙΚΗΣ ΚΛΙΝΙΚΗΣ  
ΚΑΙ ΣΥΝΕΡΓΑΖΟΜΕΝΩΝ ΚΛΙΝΙΚΩΝ  
7<sup>η</sup> ΚΛΙΝΙΚΟ-ΠΑΘΟΛΟΓΟ-ΑΝΑΤΟΜΙΚΗ ΣΥΖΗΤΗΣΗ 2017-2018**

Ευάγγελος Φραγκιάδης

Ακαδημαϊκός Υπότροφος Α Ουρολογικής Κλινικής Πανεπιστημίου Αθηνών



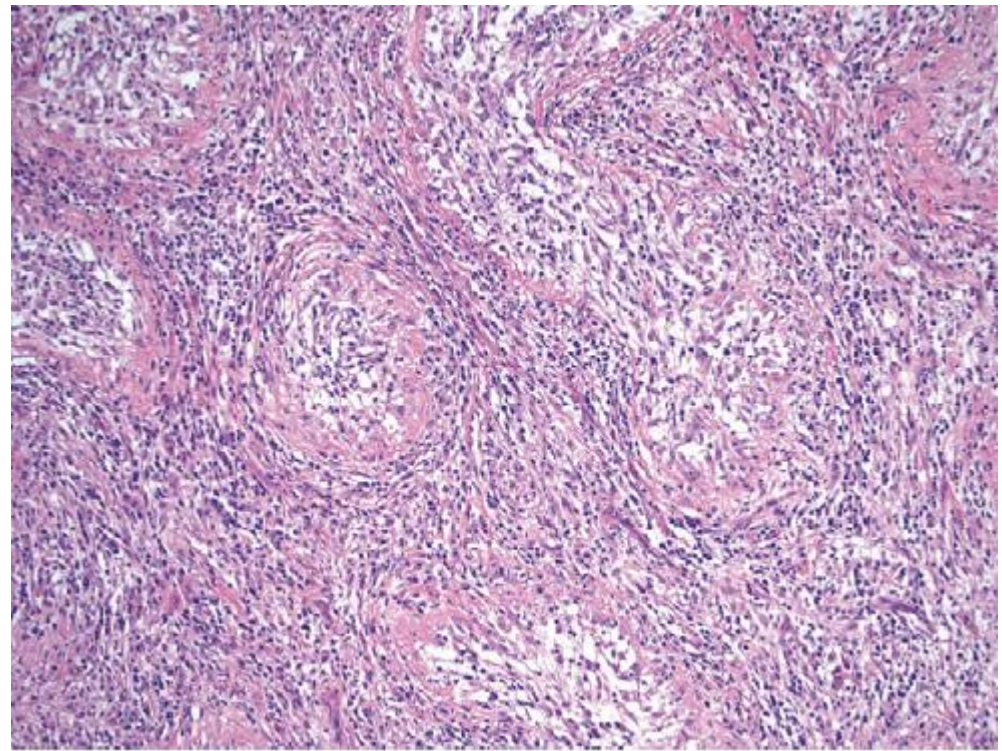
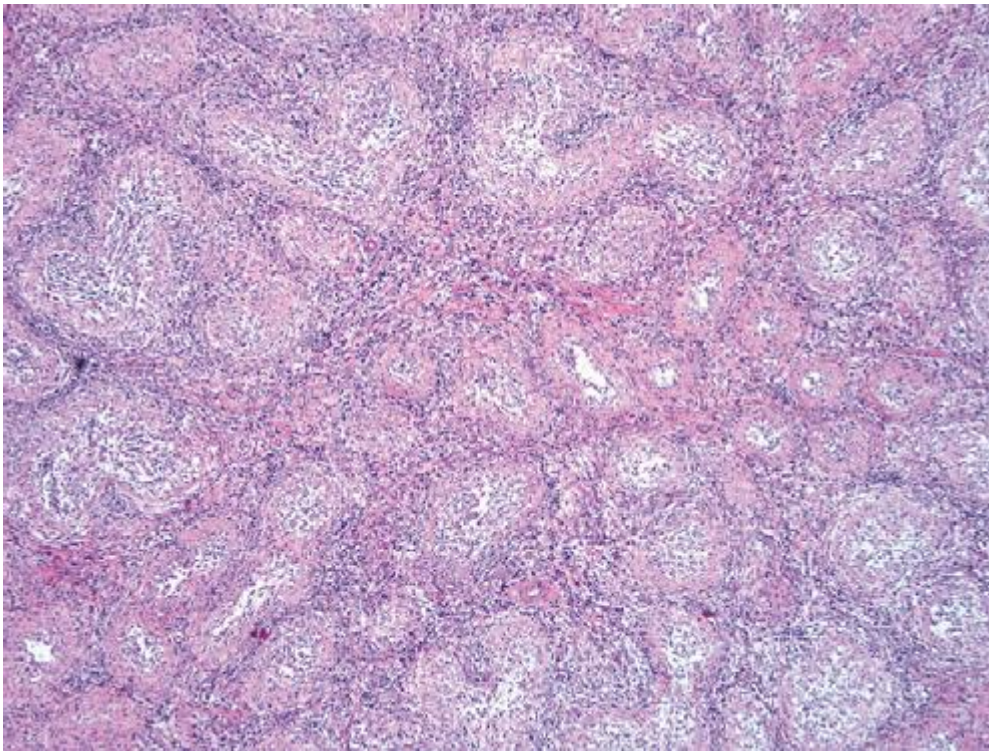
ΕΛΛΗΝΙΚΗ ΔΗΜΟΚΡΑΤΙΑ  
Εθνικό και Καποδιστριακό  
Πανεπιστήμιο Αθηνών



**ΛΑΪΚΟ**  
ΓΕΝΙΚΟ ΝΟΣΟΚΟΜΕΙΟ ΑΘΗΝΩΝ  
ΠΑΝΕΠΙΣΤΗΜΙΟ ΑΘΗΝΩΝ

# ΚΟΚΚΙΩΜΑ ΤΟΥ ΟΡΧΕΩΣ

Παθολογοανατομική διάγνωση που σχετίζεται με πολλαπλές κλινικές οντότητες

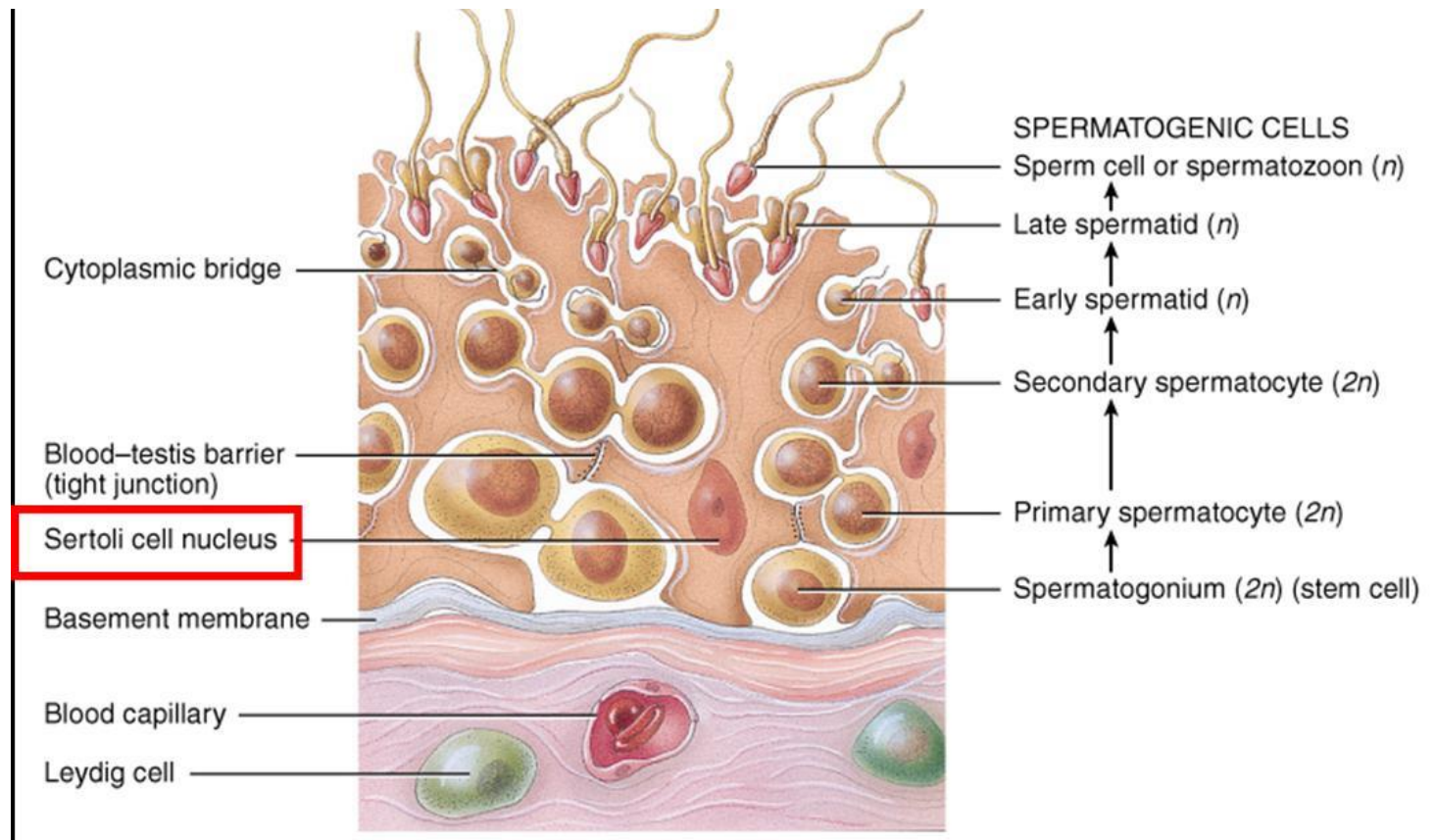




# ΠΑΘΟΦΥΣΙΟΛΟΓΙΑ

Η αιτιολογία είναι άγνωστη

Βασικός παθοφυσιολογικός μηχανισμός θεωρείται πως είναι η:  
«διαφυγή» σπερματοζωαρίων από τα σπερματικά σωληνάρια εντός του όρχι



# ΠΑΘΟΦΥΣΙΟΛΟΓΙΑ

Η αιτιολογία είναι άγνωστη

Βασικός παθοφυσιολογικός μηχανισμός θεωρείται πως είναι η:  
«διαφυγή» σπερματοζωαρίων από τα σπερματικά σωληνάρια εντός του όρχι



Το σπέρμα αναγνωρίζεται σαν αντιγόνο  
Πυροδότηση φλεγμονώδους αντίδρασης με σχηματισμό κοκκιωμάτων

# ΥΠΟΘΕΣΗ ΜΕΤΑΤΡΑΥΜΑΤΙΚΗΣ ΑΝΟΣΟΛΟΓΙΚΗΣ ΑΝΤΙΔΡΑΣΗΣ

- Λοιμώδεις αιτίες (επιδιδυμίτιδα)
- Κακώσεις
- Χειρουργικές επεμβάσεις

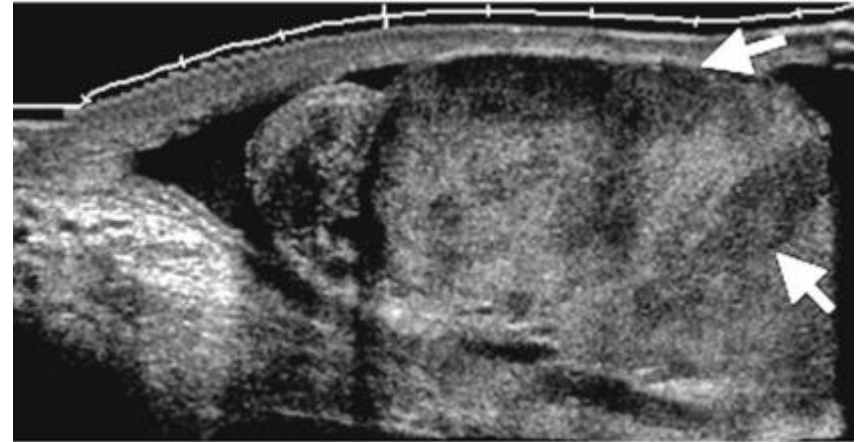
# ΚΛΙΝΙΚΗ ΕΙΚΟΝΑ

- Οξεία ή χρόνια
- Ετερόπλευρη διόγκωση του όρχι και της επιδιδυμίδας
- Ορχεοδυνία
- Συμπτωματολογία από το κατώτερο ουροποιητικό
- Πυρετός, αιμοσπερμία, υδροκήλη (σπάνια)

# ΑΠΕΙΚΟΝΙΣΗ

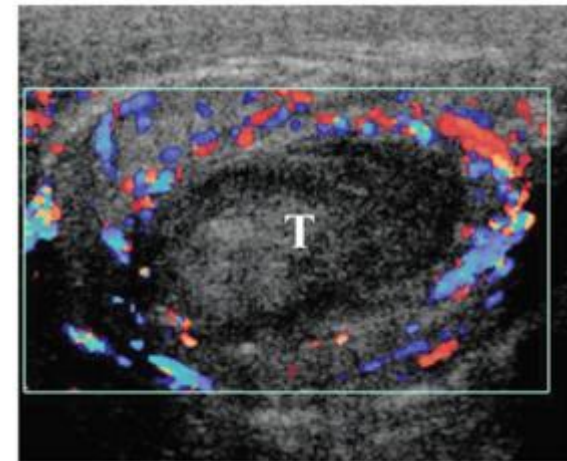
## Ευρήματα U/S Doppler

- Μεταφλεγμονώδης ισχαιμία, με εξεσημασμένο οίδημα λόγω φλεβικής στάσης
- Μείωση αρτηριακής αιμάτωσης



## Ευρήματα MRI

- Περιοχές ετερογένειας με χαμηλής έντασης σήμα στις T2 ακολουθίες.
- Πιθανή ενίσχυση της επιδιδυμίδας στις T1



# ΔΙΑΦΟΡΟΔΙΑΓΝΩΣΗ

Φυματίωση του ουροποιητικού  
(εγχύσεις BCG)

Τυροειδής νέκρωση στα κοκκιώματα



# ΔΙΑΦΟΡΟΔΙΑΓΝΩΣΗ

Φυματίωση του ουροποιητικού  
(εγχύσεις BCG)

Σύφιλη

Λέπρα ή Νόσος Hansen

Βρουκέλλωση

Μυκητίαση

Τυροειδής νέκρωση στα κοκκιώματα

Κομμίωμα, ενδαρτηρίτιδα

Μη τυροειδή κοκκιώματα με  
λεμφοκύτταρα

Λεμφοκύτταρα και ιστιοκύτταρα

Μυκητώματα

# ΔΙΑΦΟΡΟΔΙΑΓΝΩΣΗ

Σαρκοείδωση

Μαλακοπλακία

Ανοσοϊστοχημική διάγνωση

Ιστοκυττάρωση

# ΔΙΑΦΟΡΟΔΙΑΓΝΩΣΗ

Σεμίνωμα

Λέμφωμα

IGCNU και καρκινικά κύτταρα

Λεμφοκύτταρα

# ΔΙΑΦΟΡΟΔΙΑΓΝΩΣΗ

Φυματίωση του ουροποιητικού  
(εγχύσεις BCG)

Σύφιλη

Λέπρα ή Νόσος Hansen

Βρουκέλλωση

Μυκητίαση

Σαρκοείδωση

Μαλακοπλακία

Σεμίνωμα

Λέμφωμα

Τυροειδής νέκρωση στα κοκκιώματα

Κομμίωμα, ενδαρτηρίτιδα

Μη τυροειδή κοκκιώματα με  
λεμφοκύτταρα

Λεμφοκύτταρα και ιστιοκύτταρα

Μυκητώματα

Ανοσοϊστοχημική διάγνωση

Ιστιοκυττάρωση

IGCNU και καρκινικά κύτταρα

Λεμφοκύτταρα

## TAKE HOME MESSAGE

- Παθολογοανατομική διάγνωση σε χειρουργικό παρασκεύασμα
- Επί υποψίας καρκίνου απαραίτητη η ορχεκτομή
- Αν αποκλείουμε την κακοήθεια, διάγνωση εξ αποκλεισμού
- Ιστορικό φλεγμονής ή λοίμωξης



# TAKE HOME MESSAGE

